СРАВНИТЕЛЬНАЯ ОЦЕНКА МЕТОДОВ ЛЕЧЕНИЯ БОЛЬНЫХ С АГРЕССИВНЫМ ПАРОДОНТИТОМ

Юнусходжаева М.К.*, Ризаев Ж.А.

Ташкентский Государственный Стоматологический Институт, кафедра профилактики стоматологических заболеваний, Ташкент, Узбекистан

Заболевания пародонта из-за распространённости среди населения являются одной из основных проблем современной терапевтической стоматологии. В современной стоматологии особое значение приобрела проблема диагностики и лечения пародонтита с агрессивным характером течения, который встречается реже по сравнению с типичными формами пародонтита, но труднее поддается лечению с помощью традиционных средств и отличается крайне неблагоприятным прогнозом и влияющий на процессы остеорепарации и остеогенеза. Целью данного исследования было улучшение метода диагностики и лечения больных с агрессивным пародонтитом.

Ключевые слова: агрессивный пародонтит, клинические методы обследования, остеорепарация.

Введение. Современная тактика лечения воспалительных заболеваний пародонта определяется степенью активности патологического процесса и тяжестью деструктивных изменений в тканях пародонта. Однако, как показывают литературные данные и наши исследования, у больных с агрессивным пародонтитом (АП) часто отмечается несоответствие данных клинического обследования, рентгенологической картины и жалоб пациента. Это диктует необходимость применения дополнительных методов диагностики, которые базируются на данных об этиологии и патогенезе пародонтита [1].

Объекты исследования. У пациентов всех групп тяжесть воспалительного процесса в тканях пародонта была одинаковой, различными были проводимые лечебные мероприятия (таб. 1).

Таблица 1

Распределение пациентов по группам

Группы пациентов	Абсолютное число	Доля в %	Средний возраст	Мужчины абс/%	Женщины абс/%
I	31	38,75	24,7±1,5	16/20	15/18,75
II	28	35,0	23,9±1,8	15/18,75	13/16,25
III	21	26,25	22,9±1,2	11/13,75	10/12,5
Всего	80	100	23,6±1,3	42/52,5	38/47,5

При клиническом обследовании оценивали данные анамнеза, жалобы пациентов, уточняя факторы, которые в каждом конкретном случае определяют возникновение агрессивного пародонтита и его течение: наследственную отягощенность, вредные привычки, анатомо-топографические особенности полости рта.

Пациентам I группы (31 человек, 38,75%) проводили Фотодинамическую терапию (ФДТ) в области пародонтальных карманов (ПК) в зависимости от соотношения пародонтопатогенов в их содержимом и цитокинового профиля на фоне стандартного лечения. 28 пациентам (35%) II группы проводилась комплексное лечение АП с введением инъекционного коллагена «Биомплант» и ФДТ в зависимости от соотношения пародонтопатогенов в содержимом ПК и цитокинового профиля пациента на фоне стандартного лечения. III группа являлась группой сравнения, состоящей из 21 (26,25%) пациента, которым проводилась обработка ПК водным раствором хлоргексидина биглюконата 0,05% на фоне стандартного лечения.

Методы обследования. Клиническое обследование пациентов включало в себя тщательный сбор жалоб и анамнеза, осмотр, определение и оценку пародонтальных индексов.

Учитывали характер жалоб и давность их возникновения. Сбор анамнеза проводили по традиционной схеме, особое внимание уделяя изучению наследственной отягощенности по заболеваниям пародонта со стороны родственников и наличию других факторов риска возникновения и развития агрессивного пародонтита. Также выяснялись вредные привычки, анамнез жизни; социальные и профессиональные условия жизни, перенесенные и сопутствующие

*e-mail: dr.nargiza7909@gmail.com

заболевания. Анамнез заболевания начинался с выявления ранних симптомов заболевания (когда появилась кровоточивость, подвижность зубов) [2, 6].

При внешнем осмотре пациентов оценивали конфигурацию лица, цвет и чистоту кожных покровов, красной каймы губ. Осмотр начинали с оценки внешнего состояния. Далее проводили пальпацию регионарных лимфатических узлов (подбородочных, шейных и т.д.). Оценку преддверия проводили с учетом увлажненности, натяжения слизистой оболочки, цвета, анатомо-топографического прикрепления уздечек и тяжей, фенотипа десны.

Гигиеническое состояние полости рта оценивали с помощью индекса Грин-Вермильона (ИГВ) (Green J.C.Vermillion J.R., 1964), который позволяет оценить количество над- и поддесневых отложений. Для улучшения визуализации зубного налета проводили его окрашивание в течение 1 минуты 2% водным раствором Люголя или раствором Шиллера-Писарева (Состав: 2,0 – К1, 1,0 – I, 40,0 – дистиллированная вода).

Интенсивность и распространённость воспалительной реакции количественно выражают с помощью папиллярно-маргинально- альвеолярного индекса (ПМА) (Massel M., Shour J., 1949) в модификации С. Рагша (1969) и Ю.А. Федорова с соавторами (1989). Он основан на учёте воспаления в разных зонах десны (в баллах) в области всех зубов: межзубных сосочках (Р), в маргинальной (М) и прикреплённой десне (А). Для этого визуально оценивали степень окраски десны с вестибулярной стороны в области всех имеющихся зубов. Для уточнения границ воспаления проводили пробу Шиллера-Писарева, которая состоит в прижизненной окраске слизистой оболочки полости рта в течение 1 минуты 2% водном раствором Люголя или раствором Шиллера-Писарева.

Глубину ПК исследовали при помощи градуированного пародонтального зонда, осуществляя замеры в 6 точках вокруг каждого исследуемого зуба (в трех точках на вестибулярной поверхности и в трех точках – на оральной).

Результаты исследования. Наличие вредной привычки табакокурения, неблагоприятно сказывающейся на состоянии тканей пародонта, отмечали у 14 (45,2%) пациентов I группы, 12 (42,9%) – II группы и 10 (47,6%) в III группе, причем как мужчины, так и женщины. Оценивая давность развития пародонтита, 3 (9,7%) пациента I группы указали, что первые признаки заболевания появились у них менее трех лет назад, 11 (35,5%) – от 3 до 5 лет, у 17 (54,8%) – более 5 лет. Пациенты II группы отличались несколько более продолжительным течением АП: лишь у 5 (17,9%) из них длительность заболевания была менее 5 лет, у 7 (25%) – от 5 до 10 лет, у 16 (57,1%) – более 10 лет [8].

Больные III группы по продолжительности течения АП распределялись следующим образом: 4 (13,3%) пациента имели длительность заболевания менее 5 лет, у 5 (23,8%) – от 5 до 10 лет, у 12 (57,1%) – более 10 лет. Следует отметить, что большинство пациентов узнавали о своем заболевании уже при наличии выраженных деструктивных явлений в тканях пародонта, когда появлялась подвижность зубов.

Со слов пациентов, периодически у них отмечалось обострение пародонтита, что сопровождалось появлением пародонтальных абсцессов, увеличением подвижности зубов, возникновением кровоточивости дёсен и болезненных ощущений при приеме пищи. Частота обострений в среднем составляла 1 раз в 3-4 мес. В период обострения АП 14 (45,2%) пациентов I группы, 13 (46,4%) – II группы и 9 (42,9%) III группы отмечали ухудшение общего состояния организма.

Лечение пародонтита, которое заключалось в удалении зубных отложений, вскрытии абсцессов, антисептической обработке полости рта, системной антибиотикотерапии, которая проводилась ранее у 7 (22,6%) больных АП I группы, 11 (39,3%) во II группе и 8 (38,1%) – в III группе. По мнению больных, в большинстве случаев лечение оказывалось малоэффективным, а положительный эффект был кратковременным и сохранялся не более 4-5 месяцев, лишь 3 (9,7%) больных АП I группы, 4 (14,3%) – II группы и 2 (9,5%) сообщили о том, что у них отмечались периоды ремиссии заболевания продолжительностью 6-8 мес. [3, 5, 7].

В ходе опроса больные АП I группы чаше

всего предъявляли жалобы на кровоточивость дёсен и болезненность при чистке зубов, абсцедирование, в то время как больные II и III групп чаше жаловались на быстрое образование зубных отложений, неприятный запах изо рта, периодически возникающее гноетечение из ПК, подвижность и перемещение зубов, обнажение шеек и корней зубов и, как следствие, – повышенную чувствительность зубов к температурным и вкусовым раздражителям (таб. 2).

Таблица 2

Наиболее часто встречающиеся жалобы больных агрессивным пародонтитом

Жалобы пациентов	Число пациентов					
	I группа (п=31)		II группа (п=28)		III группа (п=21)	
	абс	%	абс	%	абс	%
Кровоточивость десен	16	51,6	10	35,7	8	38,1
Болезненность десен при чистке зубов	10	32,3	6	21,4	6	28,6
Быстрое образование зубных отложений	14	45,2	15	53,6	10	47,6
Неприятный запах изо рта	13	41,9	14	50	10	35,7
Гноетечение из пародонтальных карманов	16	51,6	18	64,3	12	57,1
Подвижность зубов	17	54,8	19	67,9	11	52,4
Перемещение зубов	12	45,2	17	60,7	10	47,6
Обнажение шеек и корней зубов	12	38,7	16	57,1	11	52,4

Как выяснилось из опроса, только 13,3% пациентов всех групп были мотивированы на регулярный уход за полостью рта и только единицы были обучены технике чистки зубов и межзубных промежутков. Все пациенты отмечали существенное ухудшение качества жизни, так как вследствие выраженной деструкции тканей пародонта, подвижности и выпадения зубов нарушались жевательная функция и появлялись косметические дефекты зубных рядов.

При осмотре полости рта были выявлены различные местные травматические факторы, причем, нередко выявлялось сочетание нескольких

Таблица 3

Распространенность местных травматических факторов у больных АП

Жалобы пациентов	Число пациентов					
	I группа (п=31)		II группа (п=28)		III группа (п=21)	
	абс	%	абс	%	абс	%
Патология прикуса	16	51,6	17	60,7	12	57,1
Диспозиция отдельных зубов	15	48,4	18	64,3	11	52,4
Диастемы, тремы	12	38,7	15	53,6	10	47,6
Частичные дефекты зубных рядов	13	41,9	15	53,6	11	52,4
Нерациональное протезирование	5	16,1	9	32,1	8	38,1
Нависаюшие края коронок, пломб	5	16,1	10	35,7	6	28,6
Гиперминерализация эмали, отсутствие стираемости эмалевых бугров	7	22,6	11	39,3	8	38,1
Множественные супраконтакты, травматические узлы	15	48,4	15	53,6	11	52,4
Мелкое преддверие полости рта	5	16,1	7	25	6	23,8
Низкое прикрепление уздечки верхней губы	4	12,9	4	14,3	3	14,3
Высокое прикрепление нижней губы уздечки	6	19,4	6	21,4	4	19
Тянущие тяжи переходных складок	8	25,8	9	32,1	6	28,6

из них (таб. 3).

Различные виды патологии прикуса встречались у 16 (51,6%) больных I группы, 17 (60,7%) – II группы и 12 (57,1%) в III группы; нарушение положения отдельных зубов выявлено соответственно в 15 (48,4%), 18 (64,3%) и 11 (52,4%) случаев; частичные дефекты зубных рядов соответственно – в 13 (41,9%), 18 (53,6%) и 11 (52,4%). У 7 (22,6%) больных I группы, 11 (39,3%) II группы и 8 (38,1%) – III группы выявлены гиперминерализация и отсутствие стираемости эмалевых бугров, у 15 (48,4%), 16 (57,1%) и 11 (52,4%) пациентов соответственно – множественные супраконтакты.

Со стороны мягких тканей преддверия полости рта были следующие нарушения: у 5 (16,1%) пациентов I группы, 7 (25%) II группы и у 6 (28,6%) III группы – мелкое преддверие, у 10 (32,3%), 10 (35,7%) и 7 (33,3%) – патология прикрепления уздечек губ, у 8 (25,8%), 9 (32,1%) и 6 (28,6%) – тянущие тяжи слизистой оболочки переходных складок, что являлось причиной локального повреждения тканей пародонта, обнажения корней зубов и стойко сохраняющего воспаления.

Ухудшали гигиеническое состояние полости рта и оказывали травмирующее действие на ткани пародонта некачественные или устаревшие протезные конструкции в полости рта, нависающие края коронок и дефекты пломб.

Необходимо отметить, что у 18 (58,1%) пациентов с АП в I группе, 13 (46,4%) во II группе и 10 (47,6%) в III группе при осмотре не отмечалось выраженных признаков острого воспаления слизистой оболочки десневого края - гиперемии и отека. У 12 (38,7%), 15 (53,6%) и 11 (52,4%) больных соответственно, которые обратились в период обострения, напротив, выявлены сильный отек и гиперемия десневого края, большое количество мягких зубных отложений и зубного камня, выраженная кровоточивость десен, подвижность зубов, болезненность при пальпации, пародонтальные абсцессы [4].

При объективном обследовании у всех больных выявлена генерализованная потеря периодонтального прикрепления, изменение конфигурации десневых сосочков, выраженные рецессии.

Необходимо отметить, что у больных II и III групп отмечались более тяжелая степень деструктивных изменений тканей пародонта

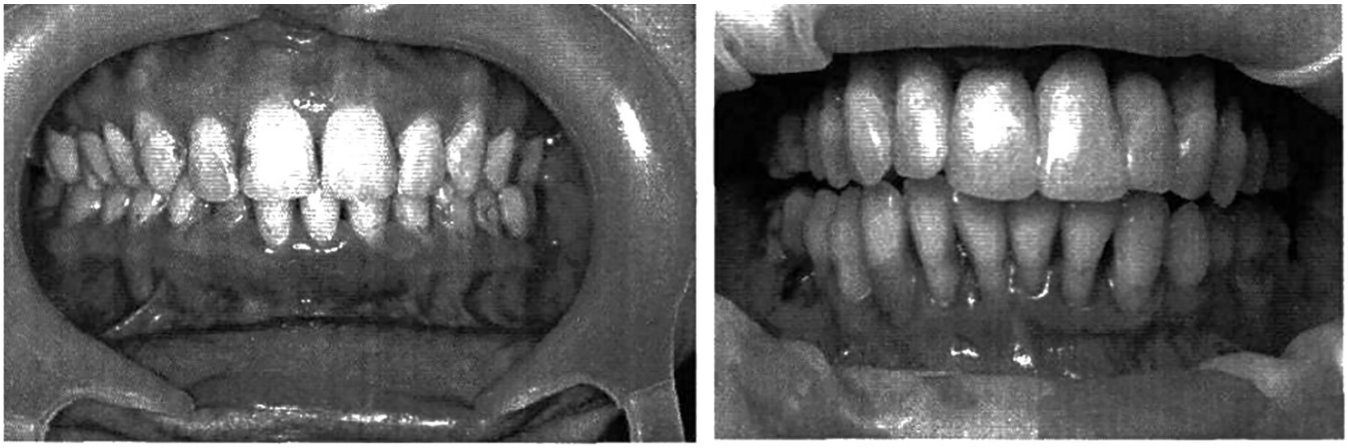

А Б

Рис.1 Выраженность воспалительно-деструктивных изменений тканей пародонта у больных АП: а -1 группа, б - III группа.

(рис. 1).

Тяжесть деструкции тканей пародонта на протяжении зубных рядов, как правило, была неравномерной. У больных первой группы наиболее существенные изменения обнаруживались в области фронтальных зубов нижней челюсти, во второй группе процесс был более распространенным, выраженная деструкция тканей пародонта отмечалась как у фронтальных, так и жевательных зубов.

Несмотря на выраженную деструкцию тканей пародонта, у большинства обследованных пациентов гигиена полости рта была удовлетворительной. Необходимо отметить, что мягкий зубной

налет почти всегда сочетался с зубным камнем той или иной локализации. Наибольшее количество зубных отложений отмечалось на фронтальных зубах нижней челюсти (рис. 2), в глубоких пародонтальных карманах, около зубов с высокой степенью подвижности и с деструкцией костной

Рис. 2. Наибольшее количество зубных отложений выявлено на фронтальных зубах нижней челюсти (I группа).

ткани в области фуркаций многокорневых зубов.

Для объективной оценки гигиенического состояния полости рта и тяжести воспалительно-деструктивного процесса в тканях пародонта была проведена индексная оценка. Результаты индексной оценки пациентов трех групп представлены в таб. 4.

Таблица 4

Показатели индексной оценки состояния тканей пародонта у больных АП всех групп (M±m)

Клинические показатели	I группа (п=31)	II группа (п=28)	III группа (п=21)	КГ (п=20)
Индекс гигиены Green-Vermillion	2,17±0,12	2,35±0,09	2,33±0,11	1,03±0,4
Индекс кровоточивости по Muhlemann	2,05±0,05	2,18±0,11	2,16±0,09	2,11 ±0,3
Глубина пародонтальных карманов (мм)	6,89±0,23	7,92±0,19	7,45±0,17	1,4 ±0,5
Индекс подвижности зубов по Miller	1,92±0,07	2,27±0,05	2,12±0,07	0,4 ±0,2
Пародонтальный индекс по Russel	6,48±0,22	7,25±0,31	7,11±0,28	1,51 ±0,4
Папиллярно-маргинально-альвеолярный индекс ПМА	44,8±11,6	45,4±10,9	45,7±12,1	25,4±9,7

Степень выраженности воспаления тканей пародонта оценивали с помощью индекса кровоточивости по Miihlemarm. Этот индекс имеет диагностическую ценность не только для выявления начальных стадий поражения тканей пародонта, но и при выраженных деструктивных изменениях пародонтального комплекса. Глубина ПК у больных АП варьировала от 5 до 10 см, в некоторых случаях достигала 12 мм и более. При зондировании ПК получали серозный или гнойный экссудат, причем у 9 (29,0%) больных I группы, у 12 (42,9%) во II и у 9 (42,9%) в III группах гнойное отделяемое из ПК отмечалось даже на фоне удовлетворительной гигиены полости рта и отсутствия признаков острого воспаления пародонта.

С учетом выявленных признаков поражения тканей пародонта пародонтальный индекс Рассела у всех пациентов с АП был больше 4, что свидетельствовало о тяжелой степени поражения. В среднем до лечения ПИ составлял 6,48+0,22 в I группе и 7,25+0,31 – во II группе и 7,11+0,28 в III, что указывало на достоверно ($p<0,05$) более тяжелую степень поражения тканей пародонта у больных II и III групп.

Выводы. Лечение больных агрессивным паро-

донтитом в комбинации комплексного лечения, с введением коллагена «Биоимплант» и ФДТ в зависимости от соотношения пародонтопатогенов в содержимом цитокинового профиля пациента на фоне стандартного лечения, уменьшает количественное содержание пародонтопатогенных микроорганизмов в пародонтальном кармане, способствует регрессии воспалительных явлений в тканях пародонта, нормализует соотношение цитокинов, улучшает общее состояние больных агрессивным пародонтитом и увеличивает продолжительность ремиссии.

ЛИТЕРАТУРА – ƏDƏBİYYAT – REFERENCES

1. Безрукова И.В., Грудянов А.И. Агрессивные формы пародонтита. Руководство для врачей. - М: МИА, 2002. - 126 с.
2. Гилева О.С., Бондаренко Е.А., Гибадуллина Н.В. Новые подходы к лечению воспалительных заболеваний пародонта // Уральский медицинский журнал. - 2011. - №5 (83). - С.22-27.
3. Зорина О.А., Кулаков А.А., Борискина О.А. и др. Соотношение патогенных представителей микробиоценоза пародонтальных карманов при разной степени тяжести пародонтита // Асйдге Ка1иге. - 2011. - №2. - С.101- 104
4. Ризаев Ж.А., Юнусходжаева М.К. Опыт применения препарата «Биоплант» для лечения заболеваний пародонта / Материалы Международного симпозиума «Актуальные проблемы стоматологии», Санк-Петербург, 14-15 сентября 2018г.
5. Ризаев Ж.А., Юнусходжаева М.К., Биологические основы остеорепарации и минерального обмена кости при лечении заболеваний пародонта // Биология ва Тиббиет муаммолари Халкаро илмий журнал №1(107),2019, С-195-199(14.00.21)
6. Понукалина Е.В., Булкина Н.В., Карпенко И.Н. Современные представления об этиологии и патогенезе быстропрогрессирующего пародонтита // Архив патологии. - 2009. - №1. - С.57-60.
7. Holmlund A., Hanstrom L., Lerner U.H. Bone resorbing activity and cytokine levels in gingival reticular fluid before and after treatment of periodontal disease // J.Clin. Periodontal. – 2004. - Vol.31.- P.475-482.
8. Rizaev J.A., Yunuskhodjaeva M.K., Features of the Aggressive Forms of Periodontitis Course // American Journal of Medicine and Medical Sciences USA.-2019.-№8. p.311.(14.00.21)

XÜLASƏ

AQRESSİV PERİODONTİTİ OLAN XƏSTƏLƏRİN MÜALİCƏ ÜSULLARININ MÜQAYİSƏLİ QİYMƏTLƏNDİRİLMƏSİ

Yunusxocayeva M.K., Rizayev J.A.

Daşkənd Dövlət Stomatoloji İnstitutu, Stomatoloji xəstəliklərin profilaktikası kafedrası, Daşkənd, Özbəkistan

Əhali arasında geniş yayıldığına görə periodont xəstəlikləri müasir terapevtik stomatologiyanın əsas problemlərindən biridir. Müasir stomatologiyada periodontitin aqressiv gedişi ilə diaqnostikası və müalicəsi problemi xüsusi əhəmiyyət kəsb edir ki, bu, parodontitin tipik formaları ilə müqayisədə daha az rast gəlinir, lakin ənənəvi vasitələrdən istifadə etməklə müalicə etmək daha çətindir və son dərəcə əlverişsiz proqnoza malikdir və osteoreparasiya və osteogenez prosesləri. Bu tədqiqatın məqsədi aqressiv periodontitli xəstələrin diaqnostikası və müalicəsi metodunu təkmilləşdirmək idi.

Açar sözlər: aqressiv periodontit, klinik müayinə üsulları, osteoreparasiya.

SUMMARY

COMPARATIVE EVALUATION OF METHODS OF TREATMENT OF PATIENTS WITH AGGRESSIVE PERIODONTITIS

Yunuskhodjayeva M.K., Rizaev J.A.

Tashkent State Dental Institute, Department of Prevention of Dental Diseases, Tashkent, Uzbekistan

Periodontal diseases due to their prevalence among the population are one of the main problems of modern therapeutic dentistry. In modern dentistry, the problem of diagnosis and treatment of periodontitis with an aggressive course has acquired particular importance, which is less common compared to typical forms of periodontitis, but is more difficult to treat with traditional methods and has an extremely unfavorable prognosis and affects the processes of osteoarthritis and osteogenesis. The aim of this study was to improve the method of diagnosis and treatment of patients with aggressive periodontitis.

Keywords: aggressive periodontitis, clinical examination methods, osteoreparation.

Redaksiyaya daxil olub: 23.05.2023
Çapa tövsiyə olunub: 19.06.2023
Rəyçi: Dosent C.R.Əhmədbəyli