PLEVRAL MAYENİN SİTOLOJİ TƏDQİQİNİN DİAQNOSTİK ƏHƏMİYYƏTİ

Kərimova K.M.*, Qəmbərova A.A, Əhmədov R.N.

Elmi-Tədqiqat Ağciyər Xəstəlilkəri İstitutu, klinik diaqnostik laboratoriya şöbəsi, Bakı, Azərbaycan

Plevral effuziya sindromunun etiologiyasının diaqnostikasında və differensial diaqnostikasında, evakuasiya olunmuş plevra mayesinin sitoloji müayinəsi əksər hallarda həlledici əhəmiyyət kəsb edir. Bu tədqiqatda diaqnostik sitoloji metodunun rutin üsulla effektivliyi və istifadəsi qiymətləndirilir. Plevriti olan 320 xəstənin plevra boşluğundan çəkilmiş material öyrənilmişdir. 8,1% xəstələrdə bədxassəli şişlərdə plevrit, 26,9% hallarda vərəm plevriti təsdiq edilmişdir, qeyri-şiş təbiətli plevrit (reaktiv, vərəmli və s.) 32,8% hallarda qeyd edilmişdir. Plevral effüziyanın nadir formaları, məsələn, xolesterol və ya plevrada exinokok kistlərin perforasiyası nəticəsində plevral effüziya 3% təşkil etmişdir. Sitoloji diaqnostika üçün daha çox çətinlik törədən plevranın ilkin şişləri və onların differensiasiyasıdır.

Açar sözlər: sitologiya, plevral maye, şişlər, vərəm.

Plevral effüziya (PE) çox geniş yayılmış bir sindromdur. Müxtəlif ağciyər xəstəliklərinin, eləcə də bədxassəli yenitörəmələrin, kollagenozların, ürək, qaraciyər, mədə-bağırsaq traktının, böyrək xəstəliklərinin ağırlaşması kimi baş verə bilər [1, 2]. Plevra boşluğunda mayenin yaranmasına əsas səbəb olan 50-dən çox etioloji faktorlar məlumdur [3]. Bununla yanaşı, xəstələrin əhəmiyyətli bir hissəsində (təxminən 20%) plevral effüziyanın səbəbi naməlum olaraq qalır [4].

Exinokokk plevritin diaqnostikasında əsas üsul komyuter və ultrasəs tədqiqatları ilə birlikdə rentgenoloji üsul hesab olunur. Xəstələrin müayinəsinin alqoritmində plevranın punksiyası da patoloji prosesin xarakterini təyin etmək üçün həlledici əhəmiyyətə malikdir və məcburi diaqnostik minimuma daxildir.

Eksudatın xarakterini təyin etmık üçün evakuasiya edilmiş plevral mayenin (PM) hüceyrə tərkibinin öyrənməsi xüsusi əhəmiyyət kəsb edir [1, 2, 5]. Plevral mayenin sitoloji muayinəsi ilk növbədə bədxassəli hüceyrələri müəyyən etməyə yönəldilmişdir. Heç biri aşkar edilmədikdə plevral mayenin hüceyrələri sayılmalı və morfoloji olaraq qiymətləndirilməlidir.

Plevritdə eksudatların sitoloji müayinəsinin imkanları ilə bağlı ziddiyyətli məlumatları nəzərə alaraq, məqsəd Gimza və Pappenheym boyama üsullarında istifadə etməklə sitoloji metodun diaqnostik effektivliyini müntəzəm şəkildə qiymətləndirmək olar.

Tədqiqatın məqsədi. Şiş və qeyri-şiş plevritli plevral effüziya sindromu olan xəstələrdə sitoloji nümunələri ümumiləşdirmək.

Materiallar və metodlar. 2022-ci ilin yanvar-aprel ayları ərzində 320 plevritli xəstənin sitoloji materialının məlumatları öyrənilib. Müayinə üçün plevral mayesi Elmi-Tədqiqat Ağciyər Xəstəlikləri İnstitutunun ambulator və stasionar şöbələrindən (62%), eləcə də Bakı Şəhəri və respublikanın regionlarında vərəm əleyhinə dispanserlərdən və müxtəlif müalicə-diaqnostika müəssisələrdən daxil olub.

Tədqiqat çatdırılan mayenin makroskopik görünüşünün, rənginin və konsistensiyasının qiymətləndirilməsi ilə başladı. Sonra plevral maye standart üsulla sentrifuqadan keçirdilib və Gimza və Papenheym üsulu ilə boyanıb, daha sonra material Olympus işıq mikroskopunda tədqiq edildi. Bəzən adi sentrifuqanın köməyilə əldə olunan nümunənin öyrənilməsi zamanı diaqnostik çətinliklər yarandığından sitosentrifuqanın köməyilə əldə olunan monolaylı preparatlar köməyə gəlir.

Əldə edilən məlumatlar digər laboratoriya və instrumental tədqiqatların məlumatları nəzərə alınmaqla xəstəliyin sonrakı kliniki gedişi ilə müqayisə edilməlidir.

Tədqiqat nəticələri. Sitoloji müayinə xəstənin klinik vəziyyəti haqqında tam ətraflı məlumat nəzərə alınmaqla aparılmışdır: ilkin diaqnoz, hansı boşluqdan və hansı həcmdə effüziya alındığı və maye təkrar boşaldılıbsa, punksiyalar arasında fasilələr. Patoloji prosesin xarakteri, hüceyrə elementlərinin bütün morfoloji xüsusiyyətlərini, bəzən dəyişikliklərin dinamikasını nəzərə alaraq mövcud olan bütün dərmanları öyrəndikdən sonra qiymətləndirilmişdir.

Sitoloji nəticənin yoxlanılması nəticəsində xəstələr aşağıdakı qruplara bölündülər:

Paraneoplastik proseslə müşayiət olunan plevrit (n=26), vərəm iltihabı (n=86), pnevmoniya (n=40), reaktiv proses (n=105), piyoinflamator proses (n=12), eozinofil iltihab (n=15), ağciyər empieması (n=36). Müxtəlif qruplarda eksudatın təbiəti və hüceyrə tərkibi fərqlənirdi, bunun əsasında plevral effüziya sindromunun etioloji başlanğıc təsdiqləndi və müxtəlif xəstəliklər zamanı ekssudatların hüceyrə tərkibinin sabitliyi prinsipi müəyyən edildi.

*e-mail: konul_macnun@mail.ru

Məsələn, Langhans hüceyrəsinin (Şək.a) və limfositlərin üstünlük təşkil etməsi vərəmli plevritin sitoloji diaqnostikası üçün əsasdır (Şək.b). Ümumi qiymətləndirmədə seroz, hemorragik və irinli plevritlər daha çox, xilyoz və xolesterin plevriti (Şək. b) daha az rast gəlinib. Hüceyrə tərkibinin təbiətinə görə limfositlər daha çox, daha az eozinofil leykositlər (Şək.c) təyin olunur.

Bədxassəli şişlərin seroz membranlar boyunca yayılması xərçəng xəstəliyində plevra boşluğunda mayenin yığılmasının ümumi səbəbidir. Plevral mayedə şiş elementlərinin olması xəstələrin sitoloji tədqiqatından əldə edilən məlumatlar, ilkin şişin cərrahi materialının histoloji tədqiqi məlumatları nəzərə alınmaqla, xəstəliyin sonrakı klinik gedişi ilə bağlı məlumatlar ilə müqayisə edilmişdir (Şək.c).

Plevral mayelərində bədxassəli şiş hüceyrələri 8,1 % hallarda, vərəmli plevrit 26,9 % hallarda (Şək.d) aşkar edilmişdir. 32.8% hallarda qeyri-şiş xarakterli plevrit (reaktiv, vərəm və s.) qeyd edilmişdir. Xolesterol kimi və ya exinokokk kistasının plevraya perforasiyası nəticəsində yaranan plevral effüziyyanın nadir formaları bütün baş verən növlərin cəmi 3 %-ni təşkil edir (Şək. e və f).

a) b)

c) d)

e) f)

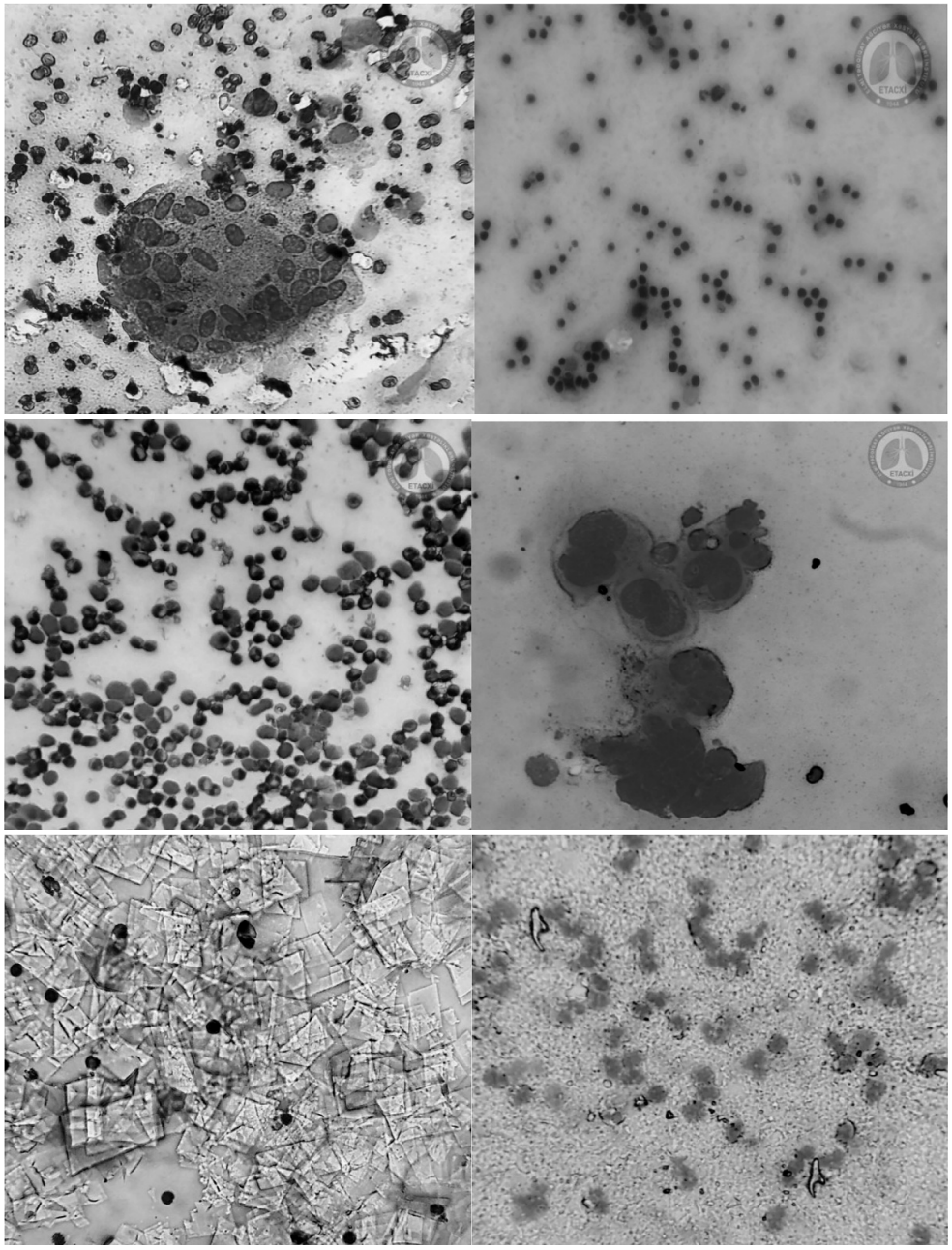

Şək. Gimza və Pappenheym metodu ilə boyanmış sitoloji yaxmalar, böyüdülmə x400: a) Lanqhans hüceyrəsi; b) limfositar plevrit; c) ezozinofil plevriti; d) proliferasiya edən bədxassəli hüceyrələr; e) xolesterin plevriti; f) plevra mayesində exinokokk qarmaqcıqları.

Nəticə. Tədqiqat göstərdi ki, yetkin limfositlərin üstünlük təşkil etdiyi (50%-dən çox hallarda) plevral mayedə əksər hallarda vərəm prosesini göstərir. Vərəm plevriti ilə müqayisədə, limfomalarda mezotelial hüceyrələrin sayı daha çoxdur və aşkar edilən limfositlər atipikdir.

Sitoloji tədqiqatda ən böyük çətinliklər neoplastik proseslərin differensial diaqnostikasından qaynaqlanır. Onlardan bəziləri (məsələn, mezotelioma) mayenin hazırlanması və boyanması üçün əlavə üsulların istifadəsi tələb olunur: sitosentrifuqun istifadəsi, sitokimyəvi və immunositokimyəvi tədqiqatlar.

ƏDƏBİYYAT – ЛИТЕРАТУРА – REFERENCES

1. Hooper C, Lee YC, Maskell N. BTS Pleural Guideline Group. Investigation of a unilateral pleural effusion in adults: British Thoracic Society Pleural Disease Guideline 2010 // Thorax. 2010
2. Jing X, Li QK, Bedrossian U, Michael CW. Morphologic and immunocytochemical performance of effusion cell blocks prepared using 3 different methods // Am J Clin Pathol. 2013;139:177–82.
3. Ferreiro L, Toubes ME,et al. Advances in pleural effusion diagnostics. Expert Review of Respiratory Medicine Volume 14, 2020, Pages 51-66
4. Парфри Х., Чайлверс Э. Р. Заболевания плевры: диагностика и лечение // Лечащий врач. - 2003. - № 1. - С. 28–34.
5. Nathan NA, Narayan E, Smith MM, Horn MJ. Cytology improved preparation and its efficacy in diagnostic cytology // Am J Clin Pathol. 2000;114:599–606.

РЕЗЮМЕ

ДИАГНОСТИЧЕСКАЯ ЗНАЧИМОСТЬ ЦИТОЛОГИЧЕСКОГО ИССЛЕДОВАНИЯ ПЛЕВРАЛЬНОЙ ЖИДКОСТИ

Керимова К.М., Гамбарова А.А., Ахмедов Р.Н.

Научно-Исследовательский Институт Легочных Заболеваний, отделение клинической лабораторной диагностики, Баку, Азербайджан

В диагностике и дифференциальной диагностике этиологии синдрома плеврального выпота цитологическое исследование эвакуированной плевральной жидкости в большинстве случаев имеет решающее значение. В настоящем исследовании была проведена оценка эффективности использования цитологического метода диагностики рутинным способом. Был изучен материал 320 больных с выпотом в плевральной полости. Плевриты при злокачественных опухолях были отмечены у 8,1 % больных, туберкулезный плеврит был подтвержден в 26,9% случаях, плевриты неопухолевой природы (реактивные, туберкулезные и т.д.) были отмечены в 32,8% случаях. Редкие формы плеврального выпота, такие как холестериновый или вызванный перфорацией эхинококковой кисты в плевру, составили в целом 3% от всех выявленных видов. Наиболее сложным для диагностики являются первичные опухоли плевры и их дифференциация.

Ключевые слова: цитология, плевральная жидкость, опухоли, туберкулёз.

SUMMARY

DIAGNOSTIC SIGNIFICANCE OF CYTOLOGICAL EXAMINATION OF PLEURAL FLUID

Karimova K.M., Gambarova A.A. Akhmedov R.N.

Scientific-Research Institute of Lung Diseases, Department of Clinical Diagnostic Laboratory, Baku, Azerbaijan

The cytological examination of the evacuated pleural fluid is very important in the diagnosis and differential diagnosis of the etiology of pleural effusion syndrome. Assessment of the effectiveness of using the cytological diagnostic method in a routine way was conducted within the frames of the given study. Materials of 320 patients with pleural effusion have been studied. In cases of malignant tumors pleurisies were seen in 8.1% of patients, the diagnosis of tuberculous pleurisy was confirmed in 26.9% of cases, pleurisy of non-tumor nature (reactive, tuberculotic, etc.) has been noticed in 32.8% of cases. Rare forms of pleural effusion, such as cholesterol or caused by perforation of an echinococcal cyst into the pleura, consist 3% of all identified types. The most difficult for diagnosing are initial pleura tumors and their differentiation.

Keywords: cytology, pleural fluid, tumors, tuberculosis.

Redaksiyaya daxil olub: 25.04.2023
Çapa tövsiyə olunub: 23.05.2023
Rəyçi: t.ü.f.d. İ.Ə.Qasımov