https://doi.org/10.61775/2413-3302.v2i36.10 Tibb və Elm Jurnalı, №2 (36) 2024, 69-74

SİDİK KİSƏSİNİN YAN DİVARININ ŞİŞLƏRİNİN TRANSURETRAL REZEKSİYASI ZAMANI QAYIDAN SİNİRİN BLOKADASI ÜSULU

Hacıyev E.S.*, İbrahimov S.N., Rəhimov Ü.A., Mamedov Q.A.
Bakı Sağlamlıq Mərkəzi, anesteziologiya şöbəsi, Bakı, Azərbaycan

Çox hallarda onkouroloq və anestezioloqlar sidik kisəsinin yan divarının şişinin transuretral rezeksiyası (TUR) zamanı, qayıdan sinirin (nervus obturatorius) qıcıqlanması nəticəsində sidik kisəsinin perforasiyası, qarındaxılı şiş disseminasıyası, qanaxma ilə nəticələnən damar zədələnməsi və şişin tam götürülməməsi kimi hallarla rastlaşa bilərlər. Qayıdan sinirin qıcıqlanması mexanizmi belə şərh olunur: TUR zamanı sidik kisəsinin daima yuyulması nəticəsində onun maye ilə dolması və yan divarlarının yerdəyişməsi baş verir ki, o da çanaq daxilində yerləşən qayıdan sinirlə tam təmasda olmağa səbəb olur. Rezektoskopla işlərkən elektrik impulsu sidik kisəsinin yan divarından keçərək, qayıdan sinirin hərəki liflərini qıcığlandırıb, ani olaraq bud əzələlərinin təqəllüsünün baş verməsinə səbəb olur. Hal-hazırda qayıdan sinirin bu refleksinin qarşısının alınması üçün müxtəlif üsullardan istifadə olunmasına baxmayaraq (elektrik impuls gücünün azaldılması, bipolyar rezektoskopdan istifadə olunması, budun yaxşı fiksasiyası), onlardan heç biri etibarlı hesab olunmur. Hətta ümumi anesteziya zamanı əzələ relaksantlarından istifadə olunduqda belə, bu refleksi müşahidə etmək olur.

Açar sözlər: transuretral rezeksiya, ümumi anesteziya, obturator sinir blokadası ilə onurğa anesteziyası.

Giriş. Sidik kisəsi xərçəngi daha çox yaşlı şəxslərdə olub ürək-damar tənəffüs və endokrin sistemlərin ciddi xəstəlikləri ilə müşahidə olunur [3]. İlk dəfə diaqnoz qoyulmuş sidik kisəsi xərçəngi xəstələrinin 70%-ində şiş,onun daxili səthi boyunca yerləşir (yayılır) ki, bu zaman da belə xəstələrdə cərrahi müalicəsinin dominant metodu olan – transuretral rezeksiyanın (TUR) aparılması, rask dərəcəsini aşağı salmış olur [4]. Ədəbiyyatda olan məlumata görə sidik kisəsinin yan divarında olan şişin lokalizasiyası tezliyi 53%-ə qədər çata bilər [3].

Çox hallarda onkouroloq və anestezioloq sidik kisəsinin yan divarının şişinin TUR zamanı, qayıdan sinirin *(nervus obturatorius)*. qıcıqlanması nəticəsində sidik kisəsinin perforasiyası, qarındaxılı şiş disseminasıyası, qanaxma ilə nəticələnən damar zədələnməsi və şişin tam götürülməməsi ilə rastlaşa bilərlər [5]. Qayıdan sinirin qıcıqlanması mexanizmini belə şərh olunur: TUR zamanı sidik kisəsinin daima yuyulması nəticəsində, onun maye ilə dolması və yan divarlarının yerdəyişməsi baş verib,o çanaq daxilində yerləşən qayıdan sinirlə tam təmasda olması baş verir. Rezektoskopla işlərkən elektrik impulsu sidik kisəsinin yan divarından keçərək, qayıdan sinirin hərəki liflərini qıcığlandırıb,ani olaraq bud əzələlərinin təqəllüsünün baş verməsinə səbəb olur [3]. Hal-hazırda qayıdan sinirin bu refleksinin qarşısının alınması üçün müxtəlif üsullardan istifadə olunmasına baxmayaraq (elektrik impuls gücünü azaldılması, bipolyar rezektoskopdan istifadə olunması, budun yaxşı fiksasiyası), onlardan heç biri etibarlı hesab olunmur [7]. Hətta ümumi anesteziya zamanı əzələ relaksantlarından istifadə olunduqda belə, bu refleksi müşahidə etmək olur [9].

Spinal anesteziya (SA) texnikası da hipotenziya yaradıb, simpatik blok nəticəsində vazodilatasiya müşahidə olunub, venoz qayıtmanın da baş verməsi ilə müşahidə oluna bilər. Ürək xəstəliyi olan yaşlı xəstələrdə sistemli damar müqavimətinin pozulması, hipotenziya ilə müşahidə oluna bilər ki, bu da adətən venadaxili mayelərin tətbiqi və vazopressorlardan istifadə olunmaqla aradan galdırılır [7].

Tədqiqatın məqsədi. Sidik kisəsinin yan divarı şişinin TUR-unda mərkəzi hemodinamik göstəricilərə əsasən spinal anesteziya ilə bərabər qayıdan sinirin blokadası zamanı ümumi anesteziyanın müqayisəli olaraq öyrənilməsi.

Tədqiqatın material və metodları. 2023-2024-cü illər arasında sidik kisəsinin yan divarlarının şişi diaqnozu ilə TUR zamanı ağrısızlaşdırmaq üçün ümumi anesteziya və SA ilə bərabər qayıdan sinirin blokadası (QSB) Bakı Sağlamlıq Mərkəzində 44 kişidə aparılmışdır. Xəstələrin yaş həddi 60-68 yaş arasında olmuşdur. Xəstələr 2 qrupa bölünərək, illk nəzarət qrupuna ümumi anesteziya (ÜA) (n=21) və digər qrupa (n=23) SA+QSB ilə anesteziya olan xəstələr daxil olmuşlar.

Xəstələr aşağıdakı meyarlar üzrə tədqiqat işinə daxil olunmuşlar: diaqnoz əməliyyatönü dövrdə sistoskopiya, ultrasəs və ya KT müayinəyə əsasən qoyulmuşdur. Hipokoaqulyasiya, punksiya yerinin dəri və yumşaq toxumalarında infeksiyası, anamnezdə qayıdan sinir nahiyəsində zədələnmə, yerli anestetiklərə allergik reaksiya, tədqiqat işindən imtina edənlər qrupa aid edilməmişlər.

TUR edilərkən müayinələr 3 mərhələdə aparılmışdır: I – əməliyyatdan əvvəl; II – sistoskop salındıqdan

*e-mail: aa2914811@gmail.com

sonra və yan divar şişinin rezeksiyası zamanı, III – əməliyyat bitdikdən sonra. Əməliyyat zamanı monitorinqdə elektrokardioqrafiya (EKQ), qanın oksigenlə doyması – SpO2. eyni zamanda motor funksiyası bloku (Bromage) və ağrının səviyyəsi – VAS (Visual Analog Scale) əməliyyat boyu dəyərləndirilmişdir.

Doppler Exokardioqrafiya (DoppExoKQ) vasitəsi ilə mərkəzi hemodainamık (MH) göstəricilərdən atım fraksiyası (AF), zərbə həcmi (ZH), ürəyin dəqiqəlik həcmi (ÜDH) öyrənilmişdir. Qeyd edilən göstəricilərdən əlavə orta arterial təzyiq (OAT) və ürəyin döyünmə sayı (ÜDS) müşahidə edilmişdir.

Xəstələr TUR olunarkən cərrahi əməliyyatdan əvvəl və premedikasiyadan sonra induksiya zamanı birinci qrupda olan ÜA ilə xəstələrə propofol (diprivan) 1,5-2,5 mq/kq, esmiron (rekuronium bromid 0,5 mq/kq) və fentanil (100 mkq) v/d vurularaq, sevofluranla 1,5% həcmdə, O2-lə (1,4 l/dəq) və hava (1,4 l/dəq) ilə 3 dəqiqə ərzində ventilyasiya edilib, endotraxeal boru və ya çəkiyə uyğun olaraq larengial maska (LMA) vasitəsi ilə süni tənəffüs aparatına (STA) birləşdirilmişdirlər. ÜA-da süni tənəffüs aparatı (STA) Fabius (Dröger), qaz tərkibi Scio Four Oxi plus və İnfinity XL monitorundan istifadə edilmişdir. Xəstələrin əməliyyatı zamanı anesteziya üçün əlavə dərman məddələrinin ilkin dozasının ½ əlavə edilmişdir.

Digər SA+QSB qrupdan olan xəstələr çarpayıda uzanaraq L3-L4 səviyyəsində RapID™ (Portex, Böyük Britaniya) firmasının G26-27 kalibrli iynəsi ilə SA olunmuşdur. İynənin pavilyonunda likvor qeyd edildikdə hiperbarik 0,5% ropivakain (Fresenius Kabi) məhlulu 15 mg-da (ex tempora 1,5 ml 1% qlükozada) çox yavaş sürətlə vurulmuşdur [1]. Taktil funksiyanın müəyyən olunması, batırılan iynənin stimulyasiyası nəticəsində cavab reaksiyasına əsasən bilinmişdir (”pin-prick” testi və ya kiçik bir punksiya). Bundan sonra xəstə sistolitotomik vəziyyətdə uzandırılıb qayıdan sinirin blokadası başlanılmışdır.

Qayıdan sinirin blokadası Labatu üsulu ilə iynə out-of-plane texnikası üzrə hərəkət edilərək xəstə arxası üstə uzanmış və aşağı ətrafları xaricə rotasiya olunmuşdur (şək. 1 A) [4]. Dəri infiltrasion anesteziya olunduqdan sonra tuberculum pubicum 2 sm aşağı və lateral istiqamətdə aseptik şəraitdə G22 ölçülü 80 mm (UniPlex Nanoline) iynədən istifadə edilərək dorsomedial istiqamətdə aparılıb, qasıq sümüyünün aşağı hissəsinə toxunduqda az miqdarda anestetik vurulmuşdur. Musculus adductor longus vətərinin qasıq sümüyü ilə birləşdiyi nahiyədən iynə 2 sm məsafəyə qədər yeridilmişdir. Bundan sonra,iynəni 45˚ kranial və frontal istiqamətində yerini dəyişərək, bir növ sümüyün üstü ilə sürüşdürüb 3-8 sm (adətən sinir 3-6 sm dərinlikdə yerləşir) dərinlikdə yuxarıda qeyd edilmiş əzələnin altına, qayıdan sinirə çatdırılmışdır (şək. 1 B) [6]. Yuxarıda şərh edilmiş ağrısızlaşdırma sxematik olaraq şək 1-də qeyd edilmişdir [2]. Bundan sonra qayıdan sinirin yerləşməsini dəqiqləşdirmək üçün neyrostimulyatordan istifadə olunmuşdur.

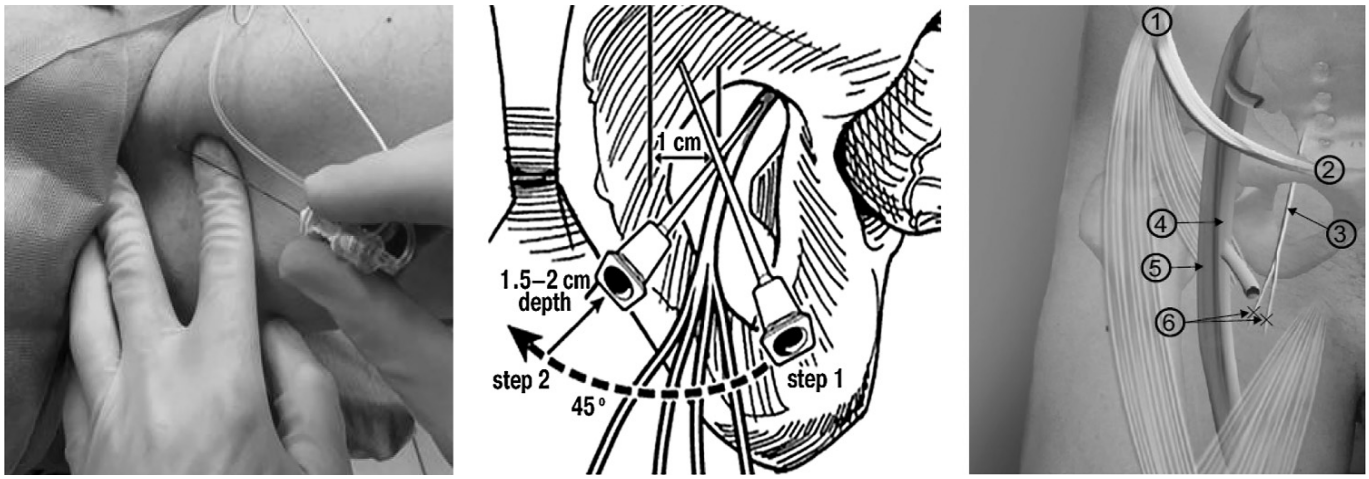

A B C

Şək. 1. Qayıdan sinirin blokadası Labatu üsulu ilə blokadası (A. Xəstənin pozası və iynənin yeridilmə texnikası; B. Ağrısızlaşdırmanın sxematik təsviri; C. Regionun anatomiyası: 1 – anterior superior iliac spine; 2 – tuberculum pubicum; 3 – n. obturatorius; 4 – v. femoralis; 5 – a. femoralis; 6 – punctura situs).

Neyrostimulyatorda (Plexival) ilkin cərəyanın qüvvəsi 0,8 mA, 60 Hs tezlikli və 0,1 ms impulslu müddətdə təyin olunmuşdur. Lazım olduqda iynənin uc hissəsinin istiqaməti yelpincşəkilli dəyişilmiş və musculus adductor longus 0,3-0,5 mA-də təqəllüs etdikdə və 0,2 mA endirilərək təqəllüs olmadıqda,arzu olunan məqsədə çatmaq mümkün olunmuşdur. Ancaq iynənin uc hissəsinin belə yerləşməsindən sonra aspirasion sınaq mənfi olduqda 2%-li lidokain 10-15 ml vurulmuşdur. Qayıdan sinirin blokadasının effektivliyinin müəyyən olunmasının ən sadə üsulu isə aşağı ətrafın yaxınlaşdırıcı funksiyasının ya zəif, ya da olmamasıdır [2].

Tədqiqat işində dürüstlüyü təyin etmək üçün Uilkokson-Mann-Uitni statistik göstəricilərindən istifadə edilmişdir.

Tədqiqatın nəticələri və müzakirəsi. TUR olunan xəstələrin perioperasion dövrdə MH göstəricilərində baş verən dəyişikliklər cəd. 1 və 2-də qeyd edilmişdir.

Cəd. 1-də ÜA ilə keçirilən ağrısızlaşdırmanın MH göstəriciləri qeyd edilmişdir. OAT I mərhələ ilə müqayisədə II mərhələdə 10% ($p<0,05$) yüksəlmişdirsə, əməliyyat bitdikdən sonra isə III mərhələdə qeyd edilən göstərici II mərhələ ilə müqayisədə statistik əhəmiyyət kəsb etməmişdir.

ÜDS II mərhələdə I mərhələ ilə müqayisədə 7% ($p<0,05$) yüksəlmişdir və III mərhələdə II mərhələ ilə müqayisədə 12% ($p<0,001$) enmə müşahidə edilmişdir.

Cədvəl 1

TUR olunan xəstələrin perioperasion dövrdə mərkəz hemodinamikası

MH göstəricilər (vahidlər)	Tədqiqatın mərhələləri		
	I mərhələ	II mərhələ	III mərhələ
OAT (mm.Hg)	110,6±10,7	122,7±12,9*	119,5±10,0*
ÜDS (vur/dəq)	105±16	112±18*	98±11**
AF (%)	64,9±11,8	69,3±8,1*	65,0±7,2*
ZH (sm^3)	44,9±17,8	48,1±20,4*	50,9±15,8
ÜDH (l/dəq)	4,9±2,0	5,4±1,9**	5,1±1,5

Qeyd: *$p<0,05$, **$p<0,001$ anesteziyanın ilk mərhələsi ilə fərqin dürüstlüyü.

AF-sı ürəyin təqəllüs funksiyasını göstərib, II mərhələdə I mərhələ ilə müqayisədə 8% ($p<0,05$) yüksəlmə olduğu halda, III mərhələdə əvvəlki mərhələ ilə müqayisədə 6% ($p<0,05$) bu göstəricidə enmə müşahidə olunmuşdur. Qeyd edilmiş statistik göstəricilər onu sübut etmişdir ki, arsızlaşdırma kardiodepressiv təsirə malik olmamışdır.

ZH-nin ilkin göstərici ilə müqayisədə II mərhələdə 7% ($p<0,05$) artmış və III mərhələdə ondan əvvəlki mərhələ ilə müqayisədə dəyişikliksiz qalmışdır. Qeyd etmək lazımdır ki, ZH ÜDS, ürək ritmindən, ürəyin təqəllüs funksiyasından, predyüklənmə və postyüklənmədən asılıdır və statistik nəzərə çarpan dəyişiklik müşahidə olunmamalıdır.

ÜDH II mərhələdə I mərhələ ilə müqayisədə 12% ($p<0,001$) yüksəlmişdirsə, III mərhələdə II mərhələ ilə müqayisədə enmişdir və statistik əhəmiyyət kəsb etməmişdir. ÜDH-ni təhlil etdikdə onu nəzərə almaq lazımdır ki,bu göstərici bilavasitə ZH və ÜDS-dən asılıdır. ZH yüksəlməsinə səbəb isə sol mədəciyin son diastolik ölçülərinin diastola fazasında miokardın gərginləşməsi ilə əlaqədar olmuşdur.

Cəd. 2-də isə SA+QSB qrupdan olan xəstələrin ağrısızlaşdırmasının MH göstəriciləri qeyd edilmişdir.

I mərhələ ilə müqayisədə II mərhələdə OAT 3% enmişdir və əməliyyat bitdikdən sonra isə III mərhələdə qeyd edilən göstərici II mərhələ ilə müqayisədə statistik əhəmiyyət kəsb etməmişdir.

ÜDS II mərhələdə I mərhələ ilə müqayisədə 7% ($p<0,05$) enmişdir və III mərhələdə II mərhələ ilə müqayisədə 9% ($p<0,05$) yüksəlmə müşahidə edilmişdir.

Son zamanlara qədər qayıdan sinir refleksi və onunla bağlı budun yaxınlaşdırıcı əzələlərinin spazmının profilaktikası üçün nisbətən etibarlı üsul olaraq, ümumi anesteziya və süni tənəffüs fonunda miorelaksantların istifadəsi hesab olunurdu. Belə qısa müddətli müdaxilələr zamanı intubasiya və süni tənəffüslə anesteziya riski cərrahi riskdən yüksək olmağa səbəb olurdu. Yaşlı və ürək-damar sistemi patologiyaları olan xəstələrdə narkoz zamanı arterial hipotenziya müşahidə olunurdu, oyanma

Cədvəl 2

SA+QSB qrupdan olan xəstələrin ağrısızlaşdırılmasının MH göstəriciləri

MH göstəricilər (vahidlər)	Tədqiqatın mərhələləri		
	I mərhələ	II mərhələ	III mərhələ
OAT (mm.Hg)	79,6±11,7	76,7±12,9	80,5±10,0*
ÜDS (vur/dəq)	60±9	55±8*	61±11*
AF (%)	64,9±11,8	69,3±8,1*	65,0±7,2*
ZH (sm^3)	44,9±17,8	48,1±20,4*	50,9±15,8
ÜDH (l/dəq)	4,9±2,0	5,4±1,9*	5,1±1,5

Qeyd: *p<0,05, **p<0,001 anesteziyanın ilk mərhələsi ilə fərqin dürüstlüyü.

isə, əksinə, hipertoniya, hipoventilyasiya və tətbiq olunan preparatların qalıq təsiri fonunda desaturasiya ilə müşayiət olunurdu. Bütün bunlar xəstənin tam oyanmasına və bərpası üçün zaman tələb edirdi, əməliyyat otağından göndərilmənin gecikməsinə, həmçinin erkən postnarkoz dövrdə diqqətli nəzarətə ehtiyac yaranırdı. Ən əsası isə,hətta miorelaksantların tətbiqi belə,qayıdan sinir refleksini həmişə tam aradan qaldırmır. So P.C. qeyd etmişdir ki, 20% xəstədə ÜA qrupunda olan xəstələrdə yaxınlaşdırıcı əzələ spazmı qeyd olunub [13]. Depolarizasiya etməyən miorelaksantın tam intubasiya dozası daxil edildikdə,ekstubasiyaya qədər ən azı 45-60 dəqiqə gözləmək lazım gəlir ki,bu da arzuolunmazdır. Miorelaksantın dozası azaldıqda isə obturator sinir refleksinin profilaktikasının effektivliyi də azalır. Resektoskopun çox yüksək gücə malik elektrik impulsunu (60-80 mA) obturator sinirə ötürməsi nəzərə alınaraq,miorelaksant budun obturator əzələlərində sinir-əzələ ötürülməsini rezeksiya müddətində 100% bloklamalıdır və müdaxilə başa çatdıqdan dərhal sonra təsirini dayandırmalıdır. Bunu, hətta sinir-əzələ keçiriciliyinin monitorinqi və kifayət qədər miorelaksant seçimi olduqda belə, praktik olaraq təmin enmək mümkün deyil. Çoxsaylı tədqiqatların nəticələrinə əsasən, miorelaksantlarla ümumi anesteziya şəraitində də qayıdan sinir refleksi saxlanılır [8, 9, 11].

Ümumi anesteziyanın aparılmasına uğurlu alternativ olaraq spinal anesteziya ilə birlikdə qayıdan sinir blokadasının tətbiqi ola bilər. 2012-ci ildə Pladzyk K. və həmmüəllifləri sidik kisəsinin yan divarının TUR-u zamanı,nevrostimulyasiya nəzarəti altında aparılan qayıdan sinir blokadasının 542 xəstənin 94%-də təsirli olduğunu göstərdilər [12].

Bununla yanaşı,fərdi anatomik xüsusiyyətləri də unutmamaq lazımdır. Təxminən 10-30% xəstələrdə əlavə qayıdan sinir budağı (n. obturatorius accessorius) mövcuddur [10].

Lakin SA+QSB cərrahın işini rahatlaşdıraraq ürək və ağciyər ağırlaşmaları riskini azaldaraq, əməliyyat zamanı xəstənin şüurunun saxlanmasını təmin edir və beləliklə, nadir, lakin kifayət qədər təhlükəli spesifik ağırlaşmaların, məsələn, sidik kisəsinin divarının perforasiyası və ya transuretral rezeksiya sindromunun qarşısını almaq üçün vaxtında tədbirlər görməyə imkan yarada bilər. Onu da artıq tədqiqat işində sübut olunduğu kimi qeyd etmək lazımdır ki, SA+QSB ağrısızlaşdırılması zamanı MH göstəricilərdə də sabitlik müşahidə edilib normasistolik eukinetik tip dəyişiklik müşahidə olunur,əməliyyat zamanı müşahidə olunan hipotensiya isə infusion terapiya hesabına arada götürülmüşdür.

Yekun. Spinal anesteziya ilə qayıdan sinirin blokadasının birgə istifadə olunması zamanı bu sinirin elektrostimulyasiya ilə təsdiqi və onun tətbiqi, sidik kisəsinin yan divarında TUR zamanı effektiv, etibarlı və təhlükəsiz anesteziologi təminat üsuludur.

Spinal anesteziya ilə qayıdan sinirin blokadasının birgə istifadə olunması zamanı ümumi anesteziya ilə aparılan TUR-dan fərqli olaraq, arterial hipotenziya yaradaraq,normasistolik eukinetik tip mərkəzi hemodinamika qeyd olunur.

Spinal anesteziya ilə qayıdan sinirinin blokadasının birgə istifadə olunması xəstələrin əməliyyatxanada və postoperasion dövrdə xəstəxanada qalma müddətini azaldaraq, artıq maliyyənin, dərman maddələrinə olan vəsaitin xərclənməsinin və monitor nəzarətinin məhdudlaşmasına gətirib çıxarır.

ƏDƏBİYYAT – ЛИТЕРАТУРА – REFERENCES

1. Гаряев Р.В., Груздев В.Е.,Рычков И.А. Опыт применения левобупивакаина для спинальной анестезии при урологических вмешательствах // Регионарная анестезия и лечение острой боли. 2018, 12 [1]. стр. 30–36.
2. Корячкин В.А., Заболотский Д.В., Грибанов Д.В., Антошкова Т.А. Блокада запирательного нерва // Регионарная анестезия и лечение острой боли. 2020;14[3].:130-140.
3. Рычков И.А., Гаряев Р.В., Матвеев В.Б., Черняев В.А. Первый опыт применения блокады запирательного нерва в целях предотвращения спазма приводящих мышц бедра при трансуретральной резекции мочевого пузыря // Онкоурология. 2019;15[1]. стр.101-107.
4. Строкань А.Н., Шлапак И.П. Периферическая регионарная анестезия, К.: «Рябина», Блокада запирательного нерва, 2014, стр.115-118.
5. Bolat D, Aydogdu O, Tekgul ZT, Polat S, et al. Impact of nerve stimulator-guided obturator nerve block on the short-term outcomes and complications of transurethral resection of bladder tumour: A prospective randomized controlled study // Can Urol Assoc J. 2015 Nov-Dec;9 pp.11-12.
6. Bollini C.A., Sforsini C., Vascello L. Lumbar plexus block (anterior approach) // Techniques in Regional Anesthesia and Pain Management. Volume 10, Issue 4, October 2006,pp. 150-158
7. Chen WM, Cheng CL, Yang CR, Chung V. Surgical tip to prevent bladder perforation during transurethral resection of bladder tumors // Urology. 2008 Sep;72[3].: pp.667-668.
8. Fujimoto M., Kawano K., Yamamoto T. The adequate rocuronium dose required for complete block of the adductor muscles of the thigh // Acta Anaesthesiol Scand 2017;62[3]:304–311.
9. Honglin W. The research of intravenous injection of vecuronium in preventing obturator nerve reflex in the transurethral resection of bladder tumor of the lateral wall bladder tumor // J Mudanj Med Univers 2013;3: pp. 21–23.
10. Kendir S, Acar HI, Gumus H, Tekdemir I, Elhan A. Detailed anatomy of accessory obturator nerve blockade // Minerva Anestesiol. 2008 Apr;74[4]:119-122.
11. Ong E.L., Chan S.T. Transurethral surgery and the adductor spasm // Ann Acad Med Singapore 2000, 29[2] 259–262.
12. Pladzyk K., Jureczko L., Łazowski T. Over 500 obturator nerve blocks in the lithotomy position during transurethral resection of bladder tumor // Cent European J Urol 2012;65[2],pp. 67–70.
13. So P.C. Two case reports of obturator nerve block for transurethral resection of bladder tumor // Hong Kong Med J 2004;10[1]: 5

РЕЗЮМЕ

СПОСОБ БЛОКАДЫ ЗАПИРАТЕЛЬНОГО НЕРВА ПРИ ТРАНСУРЕТРАЛЬНОЙ РЕЗЕКЦИИ ОПУХОЛЕЙ БОКОВОЙ СТЕНКИ МОЧЕВОГО ПУЗЫРЯ

Гаджиев Э.С., Ибрагимов С.А., Рагимов У.А., Мамедов Г.А.

Бакинский Оздоровительный Центр, отделение анестезиологии, Баку, Азербайджан

С диагнозом опухоли боковых стенок мочевого пузыря у 44 мужчин для купирования боли во время трансуретральной резекции (ТУР) была проведена общая анестезия и блокада запирательного нерва на фоне спинальной анестезии. Пациенты были разделены на 2 группы: в первую, контрольную, группу вошли 21 пациент под общей анестезией, во вторую группу вошли 23 пациента с блокадой запирательного нерва на фоне спинальной анестезии. Подтверждение этого нерва электростимуляцией и ее применение при сочетанном применении блокады возвратного нерва со спинальной анестезией является эффективным, надежным и безопасным анестезиологическим обеспечением при ТУР на боковой стенке мочевого пузыря. В отличие от ТУР, выполняемой под общей анестезией, при сочетанном применении блокады возвратного нерва со спинальной анестезией отмечают нормасистолическую центральную гемодинамику эукинетического типа, вызывающую артериальную гипотензию. Сочетанное применение спинальной анестезии с блокадой возвратного нерва приводит к сокращению сроков пребывания больных в операционной и стационаре в послеоперационном периоде, а также приводит к ограничению излишних средств, расходов на препараты и контроль.

Ключевые слова: трансуретральная резекция, общая анестезия, спинальная анестезия с блокадой запирательного нерва.

SUMMARY

THOD OF OBTURATOR NERVE BLOCK DURINRANSURETHRAL\2RESECTION OF TUMORS OF THE LATERAL WALL OF THE BLADDER

Hajiyev E.S., Ibrahimov S.A., Rahimov U.A., Mamedov G.A.

Baku Health Center, Department of Anaesthesiology, Baku, Azerbaijan

In 44 men diagnosed with lateral bladder wall tumors, general anaesthesia and obturator nerve block combined with spinal anaesthesia were used for pain control during transurethral resection (TUR). The patients were divided into two groups: the control group, consisting of 21 patients, received general anaesthesia, while the second group, consisting of 23 patients, received spinal anaesthesia combined with an obturator nerve block. Confirmation of the obturator nerve through electrical stimulation, followed by its blockade in conjunction with spinal anaesthesia,proved to be an effective, reliable, and safe method of anaesthetic support during TUR on the lateral wall of the bladder. In contrast to TUR performed under general anaesthesia, normosystolic central hemodynamics of the eukinetic type, which leads to arterial hypotension, were observed during the combined use of spinal anaesthesia and obturator nerve block. This combined approach resulted in a reduction in both the duration of the operation and the length-eients' hospital stay postoperatively. Additionally, it led to a unnecessary expenditures on medications and postoperative monitoring.

Keywords: transurethral resection, general anaesthesia, spinal anesthesia with an obturator nerve block.

Redaksiyaya daxil olub: 12.03.2024
Çapa tövsiyə olunub: 10.04.2024
Rəyçi: t.ü.e.d. R.İ.Nəsirova